Lane Medical Library

Die angeborene Synostose der Vorderarmknochen.

Inaugural-Dissertation

zur

Erlangung der Doktorwürde

in der

Medizin, Chirurgie und Geburtshilfe

der Hohen Medizinischen Fakultät

der Universität Greifswald

vorgelegt von

Fritz Engel
aus Krakow b. Stettin.

Greifswald
Buchdruckerei Hans Adler, Inh.: E. Panzig & Co.
1928.

Eingereicht am 24. Mai 1928.

Dekan: Prof. Dr. Meißner
Referent: Dr. Kingreen
Correferent: Geh. Med. Rat Prof. Dr. Pels Leusden.

Die kongenitale Synostose des radio-uluar-Gelenkes ist eine seltene Anomalie des Skelettes, die erst seit Entdeckung der Röntgenstrahlen frühzeitig erkannt werden konnte, und auch seit dieser Zeit des öfteren erst beschrieben worden ist. Bekannt ist ihr Vorkommen freilich schon seit langem, die erste Beschreibung stammt aus dem Jahre 1830 und ist von dem Engländer *Sandifort* verfaßt, der 2 typische Fälle bei der Leichensektion fand. Am Lebenden war die Stellung der richtigen Diagnose kaum möglich, gibt es doch eine Reihe von kongenitalen Missbildungen des Vorderarmes, die sich durch die Palpation nicht voneinander abgrenzen lassen: Eine typische Deformation ist der totale Radiusdefekt mit Verkürzung und Verkrümmung des Vorderarmes. Von dieser Anomalie sind etwa 80 Fälle bekannt. Eine Abart stellt der partiellle Radiusdefekt dar, bei der vom Radius winzige Rudimente oder auch Teile bis zu $^1/_3$ der normalen Länge vorhanden sind — eine häufig beschriebene Anomalie. Eine andere Mißbildung, die mit der knöchernen Synartrose des Radio-Ulnar-Gelenkes verwechselt wurde, ist die angeborene Luxation des Radius, die zuerst von *Dupuytren* im Jahre 1830 beobachtet wurde. Dabei ist der Radius gewöhnlich aufwärts verlängert, und meist nach hinten, seltener nach außen oder vorne luxiert. Sehr oft besteht hierbei eine knöcherne Verwachsung, sodaß Luxation und Synartrose kombiniert sind. Doch kommt die Synartrose in der Mehrzahl der Fälle ohne Luxation vor und muß daher eine Gruppe für sich bilden.

Die Vorderarmknochen stehen normalerweise miteinander durch zwei Gelenke, das proximale und das distale Radio-ulnar-gelenk, und durch die Membrana interossea in Verbindung. Beide Gelenke dienen der Umwendungsbewe-

gung, der Pro- und Supination von Vorderarm und Hand. Hierbei dreht sich bei festgestelltem Humerus der Gelenkteil der Cirkumferentia articularis radii in der Incisura radialis ulnae und gleichzeitig gleitet die Incisura ulnaris dii über die Circumferentia articularis ulnae. Anatomisch gehört zwar das proximale Gelenk dem Ellbogengelenk an, mechanisch stellt es aber mit dem distalen Radio-Ulnargelenk eine Einheit dar. Die Krümmungsachse des oberen Gelenks setzt sich, nach unten verlängert, in die Krümmungsachse des unteren Gelenks fort, so daß die Bewegungen beider Gelenke um dieselbe Achse verlaufen, die von der Mitte des oberen Speichenendes über die Membrana interossea in das untere Ellenende verläuft und nach oben verlängert bei gestrecktem Ellbogengelenk durch die Mitte des Oberarmkopfes geht. Bei der Drehung um diese Achse dreht sich der Radius oben um sich selbst, da ihn ja das Lig. annulare an anderen Bewegungen hindert und ihm nur noch ganz geringe Gleitbewegungen nach oben und unten gestattet. Durch diese feste Gelenkverbindung zwischen Radius und Ulna ist auch eine volle Auswirkung des Gelenks zwischen Humerus und Radius nicht möglich, welches seiner eigentlichen Struktur nach ein reines Kugelgelenk ist, da sich die Gelenkfläche des Radius stets um ihren Mittelpunkt am Humerusköpfchen dreht. Die mit der knöchernen Verwachsung zwischen Radius und Ulna häufig kombinierte Radiusluxation nach hinten oder seitlich betrifft dieses Gelenk und ist schon, wenn sie allein ohne Synostose auftritt, ein erhebliches Bewegungshindernis im ganzen Ellenbogengelenk, umsomehr bei gleichzeitigem Vorkommen. Dem distalen Radio-Ulnargelenk stehen zwei Bewegungen offen. Einmal bewegt sich das untere Speichenende um das untere Ellenende herum, und zweitens schiebt sich dabei das von *R. Fick* als Dreiecksplatte bezeichnete distale Seitenband des unteren Gelenks an der Ulnaendfläche vorbei hin und her. Drehen sich nun die beiden Unterarmknochen in diesen beiden Ge-

lenken um die gemeinsame Krümmungsachse, so geht die untere Speichenhälfte schräg vor dem unteren Ellenende vorbei und beschreibt damit ein Stück seines Kegelmantels, dessen untere kreisförmige Oeffnung die gemeinsame Krümmungsachse als Mittelpunkt hat und dessen Spitze im Radiusköpfchen liegt. Beide Gelenke führen eine echte Scharnierbewegung aus und beide sind sie von der Funktionsfähigkeit des anderen abhängig. Ist eins von beiden unbeweglich so werden Pro- und Supinationsbewegung nur so weit möglich sein, als stärkere Kraftanwendung die elastischen Knochen selbst zu geringen Ausschlägen veranlassen können.

Die knöcherne Ankylose im proximalen Radio-Ulnargelenk hat nun als Kardinalsymtom die Fixierung der Vorderarme in Pronationsstellung, so das bei herabhängendem Arm die Vola eranus nach hinten oder außen sieht. Allerdings kommt diese Stellung auch bei bindegewebigen Verwachsungen, bei Exostosen und bei Arthritiden vor, doch wird sich dabei immer noch eine geringe Beweglichkeit bei passiver Drehung nachweisen lassen, während bei knöcherner Fixation eine auch nur geringe Supination des Vorderarmes ganz unmöglich ist. Vikariierend treten in diesem Falle das Schulter-, Ellenbogen- und Handgelenk ein und ermöglichen die Drehung des Handgelenkes nach oben, je mehr in diesen Gelenken eine Kapselerschlaffung eingetreten ist. Beugung und Streckung im Ellenbogengelenk sind meist normal, zuweilen beide eingeschränkt durch Deformation im Gelenk selbst. Auch übermäßige Streckung kommt vor bei hochgradiger Kapselerschlaffung. Bei Betastung des Ellenbogens findet man den Radiusschaft meist stärker als normal gekrümmt, in der oberen Hälfte ist er oft kaum zu fühlen. Das Radiusköpfchen fehlt entweder oder ist nach hinten oder vorne luxiert, gewöhnlich ist es dann verkleinert, und nur noch als kleine Prominenz an der Außenseite der Ulna zu fühlen. Verkrümmungen und Verkürzungen der Unterarmknochen, allgemeine Atrophie des Humerus sind häufig beobachtet.

Diese Symtome genügen nun nicht zur Stellung der Diagnose; das Röntgenbild allein kann die anderen Mißbildungen des Unterarmes und eine bindegewebige Verwachsung zwischen Radius und Ulna ausschließen. *Kienböck* definiert so: „Die Synostose der Vorderarmknochen erstreckt sich auf $2^1/_2$ bis 4 ccm Längsausdehnung der Knochen und zwar auf das Gebiet der Überkreuzung derselben bei Pronationsstellung, die Tuberosias radii bildet die Mitte, das obere Ende des Radius ist frei.“ Auf dem Röntgenbilde ist die gemeinsame Spongiosa beider Knochen mit Übergang der Knochenbälkchen aus dem einen in den anderen Knochen charakteristisch. Zuweilen findet man eine „ossificiation arciforme“ eine Einbeziehung des lig interosseum in diese Verknöcherungszone.



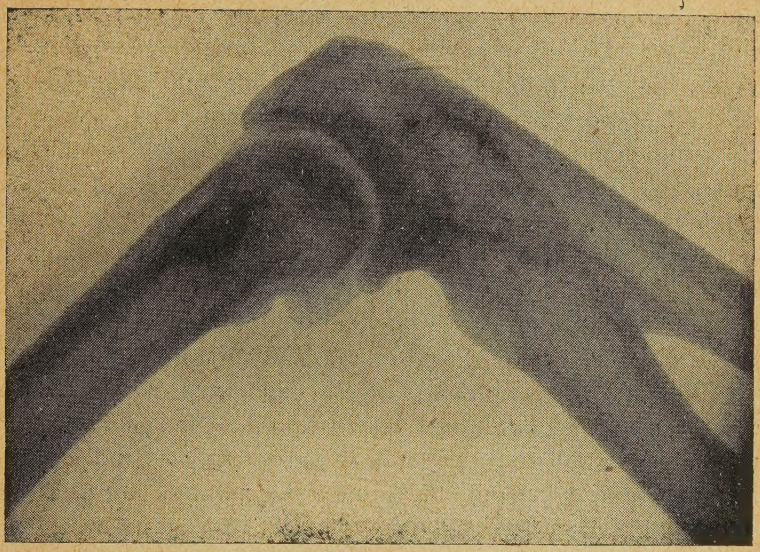

Die hier angefügten Röntgenbilder zeigen einen typischen Fall dieser Mißbildung, wie er in der Chirurgischen Klinik zu Greifswald beobachtet wurde. Es handelt sich um einen 29 jährigen Eisenbahner E. J., der wegen Appendicitis eingeliefert wurde. Beim Erheben der Vorgeschichte gab er an, stets gesund gewesen zu sein, nur einmal sei er als 5 jähriger Junge von einem Baum gefallen und habe danach geringe Schmerzen im lk. Ellenbogen gehabt. Bei der Untersuchung stellte sich heraus, daß beide Unterarme nicht gedreht werden konnten. Später fiel ihm auf, daß auch die Bewegungsmöglichkeit im Ellenbogengelenk nicht normal sei. Der Befund ergibt einen sonst normalen Allgemeinstatus. Die Unterarme stehen in Pronationsstellung, die Handfläche kann nicht nach oben gedreht werden. Der Radius läßt sich bis nach oben verfolgen, das Köpfchen ist an beiden Armen

nicht zu tasten. Im Ellenbogengelenk ist eine Beugung bis zum Winkel von 90° möglich, die Streckung bis zum Winkel von 160°. Das Röntgenbild zeigt vollkommene knöcherne Verbindung am proximalen Ende der Ulna und des Radius im Bereich von 3 cm mit gemeinsamer Spongiosa.

Auf dem Bilde des rechten Ellenbogens sieht man frei im Gewebe ein erbsengroßes Knochenstück, das als ein abgesprengter Knochenkern, — vielleicht das abgesprengte Köpfchen des Radius- oder als Sesambein angesehen werden muß. Es kann nicht bezweifelt werden, daß diese symmetrische Verwachsung der Knochen eine angeborene ist, da schon ein schwererer Unfall mit objektiven und subjektiven Symptomen vorliegen müßte, der so eigenartige Veränderungen am Knochen zur Folge haben könnte. Es ist vielmehr anzunehmen, daß erst gelegentlich dieses Unfalles die Eltern auf die Unbeweglichkeit der Vorderarme aufmerksam geworden sind. *Kienböck* schreibt von 29 Fällen, in welchen Lebensalter dieser Zustand entdeckt wurde. Darnach war es

1 × ein Kind von 2 Monaten,
5 × ein 3 bis 7 jähriges Individium,
8 × ein 8 bis 15 jähriges „ ,
6 × ein 10 bis 20 jähriges „ ,
3 × ein 21 bis 30 jähriges „ ,
6 × ein 31 bis 40 jähriges „ .

Kreglinger berichtet von einem 50 jährigen Fuhrmann, der seinen Beruf gut ausfüllen konnte; erst gelegenlich einer Unterarmfraktur wurde er vom Arzt auf die Abnormität aufmerksam gemacht, von der er bisher nichts gewußt hatte. Es ist demnach nicht richtig, wenn *v. Berg* in einem solchen Fall eine Erwerbsbeschränkung von 66% anerkannt, falls nicht, wie in unserem Fall, die Bewegung der Ellenbogen gleichzeitig erheblich eingeschränkt ist. Nach gleichen oder ähnlichen Abnormitäten in seiner Familie gefragt, wußte unser Patient darüber nichts zu berichten. Aus der Literatur ist aber bekannt, daß die Erblichkeit eine große Rolle spielt.

Die eingefügte Tabelle von *Baisch* die bis zum Jahre 1912 alle Fälle sammelt, und die bis 1928 ergänzt wurde, enthält eine Reihe von Fällen, — im ganzen 19 — die die Vererbung dieser Anomalie von einer Generation auf die andere beweisen.

1. *Abbot* beschreibt 9 Fälle, davon 7 Mitglieder einer Familie in 4 Generationen,

2. *Blumenthal:* die Schwester des Kranken, sein Vater und die Großmutter,

3. *Roskoschny:* Vater und Sohn,

4. *Kreglinger:* fand in 4 Generationen 5 mit derselben Missbildung behaftete Personen.

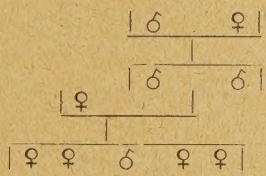

5. *Vogeler:* Großvater und Enkel.

Demnach sind es 19 Fälle, in denen die Erblichkeit mit Sicherheit nachgewiesen ist. Eine Bevorzugung des Geschlechts läßt sich nicht feststellen.

Überblickt man nun die Ansichten der verschiedenen Autoren, welche versuchen, die Gründe dieser Mißbildungen zu finden, so findet man bei einigen die Erblichkeit als die Hauptstütze ihrer Ansicht. So glaubt *Kreglinger* in seiner Abhandlung aus der Erblichkeit auf eine Degeneration der Art schließen zu können, und zieht eine Parallele zu der allgemeinen oder auf einzelne Teile beschränkten Entartung, wie wir sie bei unseren Haustieren beobachten können. Er nimmt die vergleichende Anatomie zu Hilfe und geht, da wir ja über die früheste Entwicklung des menschlichen Skelettes nichts wußten, auf die Entwicklung der Gliedmaßen bei den Amphibien, Reptilien und Fischen ein. Bei ersteren finde man eine feste Verwachsung beider Knochen, sodaß der Vorderarm eigentlich nur aus einem Stück besteht. Bei

den Reptilien werden beide Knochen als Radiale bezeichnet, verwachsen findet man sie nie. Die Vögel besitzen dagegen nur einen Vorderarmknochen und auch bei vielen Säugetieren ist keine Trennung zwichen Radius und Ulna. Mit der zunehmenden Differenzierung der Muskulatur stellt sich auch eine weitere Trennung beider Knochen ein. In der mangelhaften Trennung der Knochen beim Menschen sieht *Kreglinger* einen teilweisen Rückschlag zu den niederen Vertebraen einen Marismus. Als Beispiel für seine Ansicht führt er die Fistula coll. comm. lat. an, die ein Rückschlag in die Geschöpfreihe, welche mit Halskiemen ausgestattet war, sein soll. Weiterhin glaubt er die Hasenscharte und den Wolfsrachen als einen Rückschlag in die Entwicklungsreihe der Geschöpfe mit einer Nasenrinne ansehen zu müssen.

Nicht leichter folgen wir einer anderen Theorie, die von *Lieblein* aufgestellt wurde. Auch dieser Autor geht von der embryonalen Entwicklung aus und beschreibt uns die Skelettanlage eines $4^1/_2$ Wochen alten Embryos. Zwischen der Anlage des Radius und der Ulma, aber nur in der Mitte, soll ein Spalt bestehen, während am oberen und unteren Ende beide Knochenanlagen noch miteinander verbunden sind. In diesem Zeitpunkt hört das Wachstum des Radius in proximaler Richtung auf, sodaß weder eine Anlagerung an das capitulum radii des Humerus noch eine vollständige Trennung von der Ulna möglich ist. Das Wachstum in distaler Richtung ist dabei ungestört. Weshalb diese Entwicklungsstörung auftritt, weiß er natürlich auch nicht zu sagen. Er stellt sie in Vergleich zu der mangelhaften Trennung der Phalangen und der Wirbelkörper, die in einem ebenso frühen Zeitpunkt gestört sei und durch das elterliche Keimplasma übermittelt sein soll.

Zu den Theorien, die mechanische Ursache als Grundlage der Mißbildung ansehen, gehört die Anschauung von *Blumenthal*. Dieser führt die *Lambertz*sche Ansicht an, welcher meint, daß das Ellenbogengelenk in utero zunächst einen

stumpfen Winkel bildet, der candalwärts offen sei. Später drehe sich die Streckseite nach hinten, im Gegensatz zum Kniegelenk, und nehme so bei der Lage des Fötus eine exponierte Lage ein, bei der äußere Momente, wie Druck des Amnion, Stoß und Druck von außen auf das Ellenbogengelenk einwirken könnten. Er meint weiter, daß ein solcher Reiz auf das Gelenk, da ja zu weiterer Ausbildung der Formen die Anlagen nicht gegeben seien, nur mit einem verstärktem Wachstum in Länge und Breite beantwortet werden können.

Diese Anschauung leitet zu der Ansicht über, daß allein das Amnion durch abnorme Gestalt oder durch Strangbildungen, wie es für die Bildung der Hasenscharten und anderer Anomalien verantwortlich gemacht wird, auch hier die Ellenbogengelenke in ihrer normalen Entwicklung hemmten obwohl ja in der Kopfkappe und in der Schwanzkappe die Verstümmelungen gewöhnlich lägen, und Mißbildungen des Amnions in der Mitte nicht beobachtet und in ihrer Wirkung auch nicht vorzustellen seien.

Am einfachsten ist es allerdings, sich vorzustellen, daß in einem frühen Stadium der Entwicklung die vitale Energie nicht ausgereicht hat, diese beiden Knochen in ihrer Anlage ganz zu trennen. Hierbei kann eine mechanische Erwägung behilflich sein, wenn man den proximalen Verlauf der Saftströme von Foramen nutricium aus, wie er in keinen anderen Extremitätenknochen zu finden ist, die Schuld an einer mangelhaften Ernährung der Gelenkenden geben will.

Betrachtet man nun die Möglichkeiten, die knöchernen Verwachsungen zwischen Radius und Ulna therapeutisch anzugehen, so wird es klar, daß nur eine operative Behandlung in Frage kommt, die die Knochen wieder funktionsfähig machen könnte. Bisher sind 7 Fälle beschrieben, wo eine Durchtrennung der Knochenbrücke vorgenommen wurde. Als erster hat *Mikulicz* die Operation an einen 16 jähr. Mädchen vorgenommen. Hier bestand außer der Synostose des Radio-

Ulnar-Gelenkes noch eine knöcherne Ankylose des Ellenbogengelenkes. *Mikulicz* durchtrennte deshalb nur den unteren Teil der Knochenbrücke und meißelte am oberen Ende der Trennungslinie den Radius quer durch. Als eine Rotation noch nicht möglich war, da sich der stark verkrümmte Radius an die Ulna anstemmte, brach er den Radius und hatte nun eine freie Supination ereicht. Es trat jedoch eine Wundeiterung ein, und schon 32 Tage nach der Operation waren die passiven Supinationsbewegungen wieder unmöglich. Im Jahre 1903 operierte *Morestin* zwei Fälle. Er durchtrennte eine 2,5 cm breite Knochenbrücke und resizierte das Radiusköpfchen. Obwohl damit das knöcherne Hindernis beseitigt war, behinderte die starke Weichteilspannung die Supination so, daß bei passiver Drehung eine Rotation um 80° möglich war. Bei einem 10jährigen Mädchen durchschlug er nur die knöcherne Verwachsung, ohne einen Erfolg zu erzielen.

Helferich durchtrennte 1904 bei einem 11jährigen Mädchen die Knochen uud interponierte einen Muskellappen von M. ext. carpi rad. mit dem Ergebnis, daß nach 2 Monaten die Rotation um 75° passiv möglich war, während sich aktiv Radius und Ulna nur minimal umeinander bewegten.

1905 nahm *Streston* dieselbe Operation vor, mit gleichzeitiger Entfernung des Radiusköpfchens. Als die Knochen bald wieder verwachsen waren, legte er bei einem 2. Eingriff eine Zinkplatte für 3 Monate zwischen die Knochen. Das Ergebnis ist leider nicht bekannt, da die Kranke nicht wieder kam.

Dieselbe Operation ohne Interposition von Weichteilen oder Fremdkörpern nahm 1910 *Biesalski* vor. Die beiden Knochen lagen so weit auseinander, das eine Wiederverwachsung ausgeschlossen schien. Schon vom 4. Tage ab wurden fleißig Bewegungsübungen gemacht, aber schon nach einem Vierteljahr waren keine Rotationsbewegungen mehr möglich, außer geringen Wackelbewegungen.

Klapp operierte 1912 einen 8jährigen Knaben mit Knochentrennung und Radiusresektion und behauptet nach

fleißiger mechanischer Nachbehandlung guten Erfolg gehabt zu haben.

Endlich wurde 1913 von *Maass* ein 11 Monate altes Kind operiert. Er durchtrennte zunächst den Knochen und richtete das abgebogene Ulnaende mittels Osteotomie auf. Darauf glättete er die Knochen, indem er mit dem Meißel alle Knochenvorsprünge abtrug. Die Beweglichkeit soll passiv sofort fast normal gewesen sein und auch aktiv nach 4 Monaten voll befriedigt haben.

Demnach sind von 7 Fällen nur 2 mit Erfolg operiert. Die meisten Autoren lehnen die Operationsbehandlung überhaupt ab, da die Anomalie nach ihrer Meinung den Trägern fast keine Nachteile bringe. Sie verweisen auf den Fall von *Kreglinger*, der einen 50 järigen Mann beobachtete, welcher bis zu diesem Lebensjahr überhaupt nichts von seiner Krankheit wußte, und voll erwerbsfähig war. Sie führen auch noch den 40 jähr. Arzt an, der mit verwachsenen Unterarmknochen seinen Beruf ungehindert ausüben konnte. Dennoch sollte man versuchen, der Schwierigkeiten Herr zu werden, zumal eine erfolglose Operation immer nur den alten Zustand wiederherstellt, und keinen Schaden mit sich bringt. Besonders zu berücksichtigen wäre dabei die Behandlung der Weichteile, die durch ihre Spannung und Verkürzung den Erfolg der Knochentrennung vereiteln. Durch frühzeitige Übungsbehandlung könnte man dem entgegentreten. Das Hauptgewicht ist natürlich auf die dauernde Trennung der Knochen zu legen. Fremdkörper und Muskellappen scheinen unwirksam zu sein. Mit der Einpflanzung von Faßienlappen aus der fascia lata des Oberschenkels hat *Payr* bei der Gelenkmobilisation dagegen so gute Erfolge gehabt, daß diese Methode hier versucht werden müßte. Französische Autoren berichten ebenfalls von guten Erfolgen, sofern die Fälle genau ausgewählt wurden, und individuell angegangen wurden. Eine große Seltenheit wird diese Operation stets

bleiben, denn auch in unserem Fall wurde die Operation abgelehnt.

Es müßte demnach erscheinen, als ob die Beschäftigung mit diesem seltenen Krankheitsbild unnütz wäre, denn die Aitiologie wird niemals ganz ergründet werden können, und die Behandlung ist so wenig dringend, daß sie nicht zu Versuchen und Forschungen zwingt. Andererseits trägt jeder neu beschriebene Fall dazu bei, das Krankheitsbild bekannt werden zu lassen, und auf die operative Behandlung und die Möglichkeit der Ausarbeitung technischer Einzelheiten hinzuweisen.

Tabellarische Uebersicht der Fälle von radio-ulnarer Synostose

Lf. Nr.	Name des Autors und Jahrgang	Fall	Seite d. Erkrankung	Vererbung	Op.	Besonderheiten
		1. Anatomische Leichenuntersuchungen.				
1	Sandifort 1830	Leiche	rechts	—	—	Luxation des Radius,
2	Smith 1852	Leiche	einseit.	—	—	
3	Dubois 1852	Leiche	einseit.	—	—	—
4	Verneuil 1852	Leiche	rechts	—	—	Radius verlängert.
5	Allan 1880	Leiche	beiders.	—	—	Radius verlängert.
6	Abbot 1892	Leiche 2 monat. Kind.	beiders.	Noch 6 Mitglieder in d. Familie ähnliche Deformität.	—	Radius luxiert
		2. Klinisch und radiologisch untersuchte Fälle.				
7	Riese 1893	32 jähr.	rechts	—	—	Handmißbildung und Syndaktylie, r. Vorderarm halb so lang als der linke.
8	Joachimsthal 1900	12 jähr.	links	Bruder Radiusdefekt.	—	Ganze Extremität verkümmert,
9	Apraille-Longuet 1901	19 jähr.	links	—	—	Multiple Mißbildungen, unteres Ulnaende mit Radius und mit Mittelhand verwachsen

Lf. Nr.	Name des Autors und Jahrgang	Fall	Seite der Erkrankung	Vererbung	Op.	Besonderheiten
10	Goerlich 1900 I. Fall	34 jähr.	links	—	—	Radiusköpfchen an normaler Stelle, linker Vorderarm u. Hand kleiner
11	Goerlich II. Fall	16 jähr.	links	—	—	Beide Knochen vollst. vorhanden, linker Arm tote kleiner
12	Morestin 1904	19 jähr.	links	—	—	Vorderarm schwächerr und kürzer
13	Reis 1907	10 jähr.	rechts	—	—	—
14	Kienböck 1910 II Fall	14 jähr.	links	—	—	Radius medial verschoben
15	Kienböck III. Fall	13 jähr.	links	—	—	Radius verlängert, nach hinten luxiert, ganzer Arm atrophisch.
16	Joachimsthal 1910	2 monat.	links	—	—	Spongiosa beider Knochen geht in einander über
17	Kümmel 1895	16 jähr.	beiders.	—	—	Streckung behindert, Radiusköpfchen verlängert.
18	Mikulicz-Kümmel 1895	20 jähr.	beiders.	—	—	—
19	Druckhahn 1993	33 jähr.	beiders.	—	—	Geringe Supination bis 45° möglich. Streckung im Ellbogen nur bis 16°.
20	Schilling 1904	11 jähr.	beiders.	—	—	—
21	Blumenthal 1904	3½ jähr.	beiders.	Schwester, Vater u. Vaters Mutter gl. Mißbildung	—	Rechter Arm kürzer als linker.
22	Stretton 1905	8 jähr.	beiders.	—	—	—
23	Rokoschny 1905	30 jähr.	beiders.	Sohn gleiche Mißbildung	—	Beide Vorderarme verkürzt, Ulna massig und plump.

Lf. Nr.	Name des Autors und Jahrgang	Fall	Seite der Erkrankung	Vererbung	Op.	Besonderheiten
24	Hamilten 1905	32 jähr.	beiders.	—	—	—
25	Hoffa-Rauenstein 1906	16 jähr.	beiders.	—	—	Radius kolbig verdickt.
26	Blodgett 1906	15 jähr.	beiders.	—	—	Hyperextension möglich.
27	Cramer 1908	4 jähr.	beiders.	—	—	Linker Arm überstreckbar.
28	Grashey 1908	35 jähr.	beiders.	—	—	Gleichmäßig von einem Knochen zum andern übergehende Struktur.
29	Pförringen 1908	40 jähr.	beiders.	Vater u. Bruder gl. Mißbildung je einseitig,	—	Links Radiusköpfchen einen seitl. Höcker bildend, r. an normaler Stelle.
30	Ahreiner 1909	7 jähr.	beiders.	Eine Schwest kongen. Hüft luxation	—	Streckung etwas behindert, Radiusköpfchen beiders. normal
31	Lieblein 1909	17 jähr.	beiders.	—	—	Ueberstreckung möglich, Cubitus valgus.
32	v. Sury 1909	30 jähr.	beiders.	—	—	Beide Vorderarme verkürzt.
33	Kienböck 1910 I. Fall	39 jähr.	beiders.	—	—	Radiusköpfchen r. nach hinten luxiert, links nicht verlagert.
34	Biesalski 1910	7½ jähr.	beiders.	—	—	Beugung und Streckung normal.
35	Preiser 1910		beiders.	—	—	R. noch geringe Sipination möglich, links Luxktion d. Radiusköpfchens.
36	Kreglinger 1911	50 jahr.	beiders.	Vater gleiche Mißbildung bds. Bruder rechts.	—	Radiusköpfchen mißbildet, nach hinten verlängert, Streckung behindert, Capit. humeri deformiert.

Lf. Nr.	Name des Alters und Jahrgang	Fall	Seite der Erkrankung	Vererbung	Op.	Bosonderheiten
37	Brand 1012		beiders.	—	—	Knochenstruktur geht in Ulna über.
38	Baisch 1912	11 jähr.	beiders.	—	—	—
39	Wilkie	3 Fälle	beiders.	—	—	Arme schwächer keine
41	1913					Luxation
42	Duba 1918	5 jähr.	beiders.	—	—	—
43	Kuh 1921	23 jähr.	beiders.	—	—	—
44	Löwy 1921		beiders.	—	—	Synostose und Luxation, Arm kürzer
45	Sonntag 1921	18 jähr.	beiders.	Tante dieselbe Anomalie.	—	—
46	Eiselsberg 1925	5 jähr.	beiders.	—	—	—
47	Vogeler 1928		beiders.	von Großvater auf Enkel	—	—
48	„	60 jähr.	beiders.	—	—	—
49	berichteter Fall 1928	29 jähr.	beiders.	–	—	Beugung und Streckung behindert.

In der französischen Literatur sind 141 Fälle, davon 85 doppelseitig, 56 einseitig angegeben. Die Operation ist auch dort selten ausgeführt worden. Die Amerikamer berichten über 15 Fälle.

Herrn Dr. *Kingreen* überließ mir freundlichst den angegebenen Fall zur Bearbeitung. Ich verdanke ihm die Anregung zu dieser Zusammenstellung und ihre Förderung.

Literatur:

Zeitschrift für Orthopädische Chirurgie:

1. *Blumenthal* Bd. 12 S. 181
2. *Schmidt* Bd. 18 S. 741
3. *Lieblein* Bd. 24 S. 66
4. *Biesalski* Bd. 25 S. 46
5. *Dubs* 1918 S. 173
6. *Sonntag* 1921 Bd. 40 S. 200
7. *Vogeler* Archiv für klini. Chirurgie Bd. 130 Heft 2
8. *Kienböck* Fortschritte auf d. Gebiet der Röntgenstrahlen 1910 Bd. 15 S. 93.
9. *Schilling* Ing. Dissert. Kiel 1908
10. *Wilckie* Zentralblatt für Chirurgie 1914 S. 725
11. *v. Sury* Correspondenzblatt Schweizer Ärzte 1906 S. 79
12. *Johannisthal* Charitéanalen 34 Jhrg. 1910
13. *Kuh* Med. Klinik 1921 Nr. 20
14. *Löwy* Gesellschaft der Ärzte Wiens 1921
15. *Sonntag* Zentralblatt für Chirurgie 1923 48/49 S. 1783
16. *Lüdin* Schweizer med. Wissenschaft 1924 Nr. 13

Lebenslauf.

Am 4. 10. 1900 zu Krakow Bez. Stettin als Sohn des Kaufmanns *Engel* geboren, besuchte ich zunächst die Dorfschule, später das Marienstiftgymnasium in Stettin. 1920—1924 studierte ich in Jena Zahnheilkunde mit abschließender Staatsprüfung und Promotion. Nach einjähriger Tätigkeit als zahnärztlicher Assistent studierte ich in Greifswald Medizin und beendete hier am 23. Mai 1927 die ärztliche Staatsprüfung. Zur Zeit bin ich Medizinalpraktikant an der chirurgischen Klinik in Greifswald.